Ueber die Behandlung der Pneumonia crouposa mit Optochinsalizylsäureester

---

Inaugural-Dissertation

zur Erlangung der

Medizinischen Doktorwürde

an der

Friedrich-Wilhelms-Universität

zu Berlin

R. UNIV. BIBLIOTHEEK LEIDEN

Von

Herbert Kohn
aus Breslau

Tag der Promotion: 28. April 1920

Emil Ebering, Berlin NW. 7, Mittelstraße 29.

Gedruckt mit Genehmigung

der

Medizinischen Fakultät der Universität Berlin

Dekan: Prof. Dr. **Rubner**

Referenten: Prof. Dr. **Leschke**

Prof. Dr. **Kraus**

Den grundlegenden Arbeiten Ehrlichs über die Chemotherapie verdankt Morgenroth die Anregungen zur Herstellung eines Präparats, das imstande wäre, den Pneumokokkus Fränkel als Krankheitserreger maximal zu schädigen, ohne dem Organismus zu schaden, das also maximal parasitotrop, minimal organotrop sein soll. Morgenroth hat ein solches Mittel in dem Aethylhydrocuprëin, einem Chininderivat, das er Optochinum nannte, gefunden. Das Aethylhydrocuprëin ist ein Substitutionsprodukt des Cupreins, eines Nebenalkaloids der Chinarinde. Aus umstehenden Formeln ergibt sich, daß Cuprein als Hydroxylcinchonin, Chinin als Methoxycinchonin anzusprechen ist. Beim Chinin ist eine Methoxygruppe in Parastellung vom Stickstoff des Chinolinkernes substituiert, beim Cuprein befindet sich an gleicher Stelle eine Hydroxylgruppe. Das Aethylcuprein entsteht durch Einführung der Aethoxygruppe in den Chinolinkern des Cupreins. Wenn man in dieser Verbindung, deren parasitotrope Wirkung auf Malariaplasmodien bereits früher von Grimaux festgestellt wurde, die Vinylgruppe im Loiponanteil durch die Aethylgruppe ersetzt, so gelangt man zum Aethylhydrocuprein.

Im Jahre 1912 hat Morgenroth den Beweis erbracht, daß das Optochin, wenn man es in die Bauchhöhle von mit Pneumokokken infizierten Mäusen bringt, imstande ist, 50 % dieser Tiere von der mit Sicherheit in 2—3 Tagen zum Exitus führenden Pneumokokkensepsis zu bewahren. Die in den folgenden Jahren am Menschen ausgeübten therapeutischen Versuche haben ergeben, daß das Optochin auch im menschlichen Körper eine chemotherapeutische Wirkung auf die Pneumokokken auszuüben vermag. Am eklatantesten ist dies durch die Heilung der kriechenden Hornhautgeschwüre, die ja durch den Pneumokokkus verursacht werden, bewiesen worden. Gerade beim Ulcus serpens ließ sich die bakterizide Wirkung des Optochins durch die sehr leicht auszuführenden bakteriologischen Untersuchungen auf das exakteste beweisen. Die spezifisch chemotherapeutische Sterilisation beim Ulcus serpens ist denn auch allgemein anerkannt; gewöhnlich war nach zweistündiger Instillaltion einer zweiprozentigen Lösung nach 12 Stunden der Konjunktivalsack pneumokokkenfrei. Alle Autoren sind sich darüber einig, daß bei dieser Behandlung niemals irgendwelche

Cinchonin

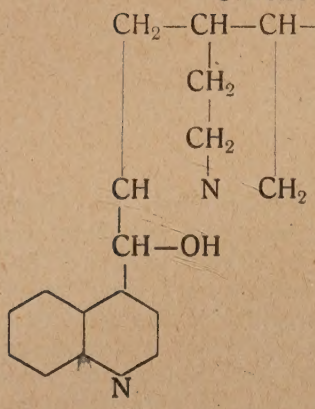

Chinin (Methoxycinchonin)

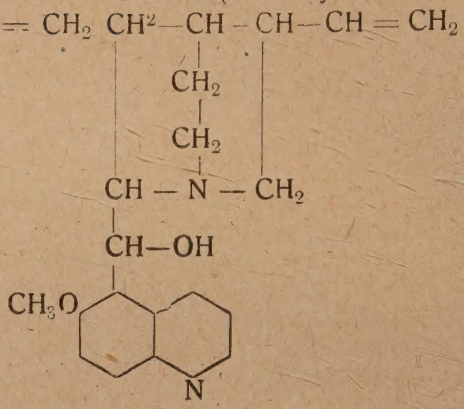

Cuprein (Hydroxylcinchonin)

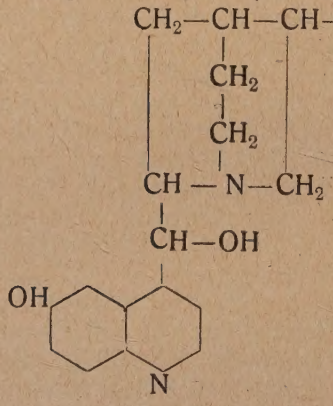

Hydrochinin

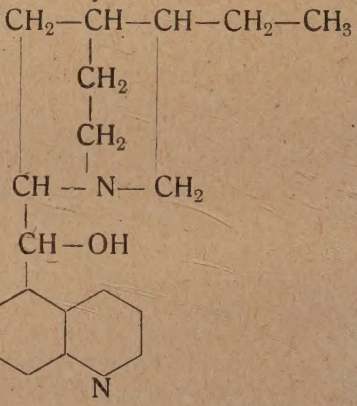

Aethylcuprein

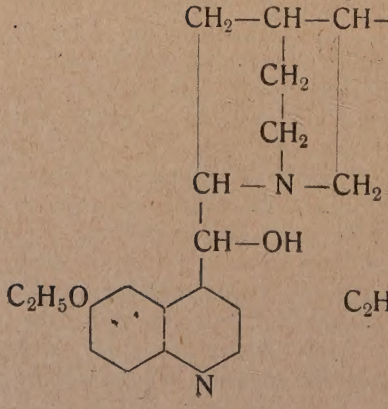

Aethylhydrocuprein

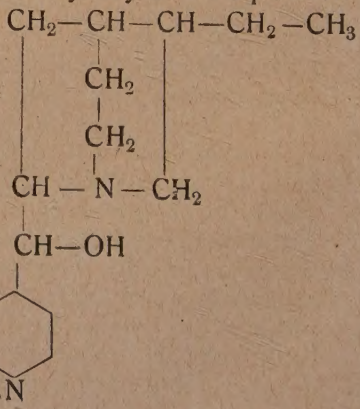

Organschädigungen beobachtet worden sind. Das Mittel wirkt also hier tatsächlich maximal parasitotrop. und nicht organotrop.

Der Gedanke, den übrigens Morgenroth schon von Anfang an verfolgte, lag auch für die Praktiker nahe, das Optochinum hydrochloricum auch bei einer anderen quoad vitam viel gefährlicheren Pneumokokkeninfektion, der Pneumonia crouposa, anzuwenden. Die große Begeisterung, welche die Praktiker bei dem Gedanken erfüllte, endlich ein Mittel gefunden zu haben, mit dem man diese so häufig letal endende Erkrankung bekämpfen könnte, führte zu sehr ausgedehnten Versuchen. Aus der Literatur ergibt sich, daß auch in sehr zahlreichen Fällen Erfolge zu verzeichnen waren, die klar erwiesen, daß das Mittel vorzüglich parasitotrop wirkte; aber bald fanden sich zahlreiche Beobachtungen, die mit eben solcher Sicherheit bewiesen, daß das Mittel bei der hier erforderlich innerlichen Applikation durchaus nicht minimal organotrop ist, ja sogar sehr schwerwiegende Nebenerscheinungen zeitigen kann. Insbesondere zeigten sich Hör- und Sehstörungen, letztere sogar vereinzelt bis zu völliger, wenn auch meist vorübergehender Erblindung, fortschreitend. Die weiteren Versuche gingen natürlich darauf hinaus, die Anwendung des Optochin so zu gestalten, daß seine giftigen Einwirkungen auf den Organismus verhindert wurden. Es ergab sich denn namentlich mit zwei anderen Präparaten, nämlich mit der Base des Optochins und dem Salizylsäureester wegen ihrer bedeutend schwereren Löslichkeit und infolgedessen langsameren Resorption die Möglichkeit, bei vorsichtiger Dosierung Nebenerscheinungen auszuschließen. Daß es insbesondere möglich ist, mit dem Optochinsalicylsäureester einerseits die Pneumonie erfolgreich zu bekämpfen, andererseits unerwünschte Nebenwirkungen ganz auszuschalten, geht besonders auch aus den Untersuchungen Leschkes hervor, der aus diesem Gesichtspunkte heraus zuerst das am schwersten lösliche Präparat, nämlich den Salicylsäureester, systematisch angewandt hat.

Zu den nachfolgenden Berichten über die Erfahrungen bei der Behandlung von 16 Pneumoniefällen aus dem Reservelazarett Prenzlau, sei von vornherein betont, daß entsprechend den strikten Forderungen Morgenroths das Optochinum hydrochloricum überhaupt nicht verwendet wurde, sondern nur die Base und der ihr in seiner Wirkung sehr nahestehende Ester.

Das Optochinum basicum (Aethylhydrocuprëin), C_{21} H_{28} N_2 O_2 ist ein schwach gelbliches, sehr bitter schmeckendes Pulver, das in Wasser fast unlöslich ist. In Alkohol, Aether, Chloroform, Oelen und Fetten löst es sich, ebenso auch in Säuren. Der Optochinsalizylsäureester C_6 H_4 OH. CO. C_{21} H_{27} N_2 O_2 ist von ähnlichem Aussehen wie die Base, aber etwas weniger bitter schmeckend. Er löst sich gleichfalls in den genannten Medien,

ist aber in Wasser unlöslich. Er enthält ca. 70 % Optochin und 30 % Salizylsäure. Beide Präparate werden am besten in Oblaten bei oder unmittelbar nach dem Essen, jedenfalls niemals auf nüchternen Magen gegeben. Für die iWrksamkeit und für die Vermeidung unliebsamer Nebenwirkungen ist die Art der Dosierung nach Ansicht der meisten Autoren von besonderer Wichtigkeit. Es ist erwiesen, daß die Abtötung der Pneumokokken nicht etwa durch eine einmalige Verabreichung einer hohen Dosis erfolgen kann, sondern unbedingt erforderlich ist eine dauernde und möglichst gleichmäßige Durchtränkung des Körpers mit dem Präparat in einer Konzentration, die eben noch genügt, die Pneumokokken abzutöten, die aber nicht mehr stark genug ist, um den Organismus selbst zu schädigen. Es erscheint daher erforderlich, eine fortdauernde Verabreichung per os in ganz kleinen Dosen, also etwa 10 mal täglich 0,2 g Ester, in zweistündigen Zwischenräumen zu geben. Auch nachts ist empfohlen worden, das Präparat in vierstündigen Intervallen zu geben, um den Körper so dauernd unter gleichmäßiger Wirkung zu halten. Es hat sich jedoch in letzter Zeit herausgestellt, daß es vollauf genügt, wenn man nur am Tage 7—8 mal 0,2 g O. Ester gibt und dadurch den Patienten nachts ruhen lassen kann. Nach der Entfieberung muß die Optochinbehandlung noch einige Tage in geringerer Dosis fortgesetzt werden. Mendel hat vorgeschlagen, während der Applikation reine Milchdiät zu verordnen, um die Magensäure abzustumpfen und dadurch die Resorption gleichmäßiger zu gestalten. Statt dessen genügt die von Leschke empfohlene Verabreichung des Präparates nach dem Essen.

Es sei mir nun gestattet, über die eigenen Erfahrungen mit dem Optochin zu berichten. Es mußte zunächst versucht werden, sich ein Bild über die Wirkung des Präparates auf den Gesamtorganismus, insbesondere auf etwaige Nebenerscheinungen zu machen. Da das Optochin ein Chininderivat ist und als solches auch vom Einfluß auf die Malariaparasiten sein soll, wurden zunächst, bevor an die Behandlung der Pneumonie herangegangen wurde, Vorversuche mit Optochinum basicum bei 23 Malariakranken gemacht. Die Malaria erschien für die Beurteilung etwaiger Nebenwirkungen des Präparates insofern besonders geeignet, als bei der Hartnäckigkeit vieler Fälle eine durch die lange Fortsetzung der Behandlung sehr große Dosis Optochin gegeben werden konnte. In den ersten 3 Tagen nach dem Anfall wurden 8 mal 0,2, darauf wurde 14 Tage lang täglich 2 mal 0,2 Optochinum basicum gegeben. Falls sich neue Malariaanfälle einstellten, wurde dieser Zyklus ein- oder erforderlichenfalls mehrmals wiederholt. Diese 23 Patienten standen 1—3 Monate unter Beobachtung. 15 Patienten erhielten in dieser Zeit insgesamt je ca. 10 g Optochinum basicum, 6 Patienten ungefähr 20 g,

1 Patient 23,8 g und einer innerhalb 112 Behandlungstagen sogar 64,8 g. Die Patienten wurden genau instruiert und zweimal täglich eingehend untersucht und auf eventuelle Beschwerden ausgeforscht. In 8 Fällen wurde nach den ersten Dosen über Ohrensausen geklagt. Das Optochin wurde dann einen Tag ausgesetzt und am nächsten Tage wieder verordnet, und ist in allen Fällen anstandslos vertragen worden. Irgendwelche Sehstörungen sind nie beobachtet worden, auch keinerlei weitere Erscheinungen, die irgendwie mit dem Optochin in Zusammenhang gebracht werden könnten. Nach diesen Versuchen, die die relative Gefahrlosigkeit des Mittels zu beweisen scheinen, wurde zur Behandlung der Pneumonie übergegangen. In diesen Fällen wurde immer der Optochinsalicylsäureester gegeben, da derselbe wirksamer und wegen seiner schweren Resorbierbarkeit noch ungefährlicher ist als die Base.

Krankengeschichten.

1. Landsturmmann A. N., 43 Jahre alt. Aufnahme am 2. Erkrankungstage. Patient befand sich seit 4 Jahren im Felde und hat während des Feldzuges Lugenentzündung, Ruhr, Magen- und Darmkatarrh durchgemacht. An dem der Aufnahme vorausgehenden Tage erkrankte er mit Stichen in der rechten und linken Brustseite und starken Kopfschmerzen. Er wird abends mit einer Temperatur von 40,3, Puls 110 eingeliefert. Es handelt sich um einen, in sehr herabgekommenem Ernährungszustand befindlichen Mann mit starkem Husten und viel schleimigeitrigem Auswurf, der am nächsten Tage rostbraun aussieht. Die Atmung ist etwas beschleunigt, hinten unten rechts deutliches Knisterrasseln und verstärkter Stimmfremitus. Kein Bronchialatmen und keine Dämpfung. Sonstige innere Organe sind ohne Befund, Urin enthält geringe Spuren Eiweiß und wenige Zylinder. Bakt. Sputumuntersuchung: Pneumokokken. Therapie: Optochinkur, kühle Wicklung.

Krankheitstage	1.	2.	3.	4.	5.	6.	7.	8.	9.
Morg.-Temp.			37,2	37,2	37,6	36,7	36,6	36,6	36,
Abend.-Temp.		40,3	38,1	37,6	36,9	36,9	37,2	36,7	

Die Temperatur sinkt am 3. Tage auf 37,2 und hält sich bis zum 5. Tag etwa auf derselben Höhe; von diesem Tage ab blieb sie dauernd unter 37. Der Kranke fühlte sich bereits am 2. Tage sehr erleichtert, seine Schmerzen, besonders die Seitenstiche verschwanden sofort, irgendwelche Nebenerscheinungen sind nicht aufgetreten. Noch etwa 14 Tage lang waren über der Lunge links unten spärliche Rasselgeräusche zu hören, auch bestand während dieser Zeit noch etwas Husten und Auswurf. Bei der Entlassung einen Monat nach der Erkrankung bestehen keinerlei physikalische Erscheinungen mehr, das Allgemeinbefinden war durchaus zufriedenstellend.

2. Landsturmmann O. F., 30 Jahre alt. Patient hat bereits als Kind einmal Lungenentzündung durchgemacht, ist ein Jahr im Felde gewesen und erkrankte am Tage vor der Aufnahme an Stichen im Rücken und in der rechten Brustseite. Er hat bei der Aufnahme 39,8 Temperatur, macht einen stark benommenen Eindruck, die Atmung ist oberflächlich und beschleunigt. Es besteht ziemlich viel Husten mit blutig gefärbtem, charakteristischem Auswurf.

Hinten unten rechts handbreite Dämpfung und Bronchialatmen, sowie verstärkter Stimmfremitus.

Leukozythen: 20 000.

Herztätigkeit beschleunigt.

Blutdruck erniedrigt (90).

Sonstige Organe ohne Befund.

Urin enthält Eiweiß in geringsten Spuren.

Behandlung: Optochinkur, Umschlag.

Krankheitstage	1.	2.	3.	4.	5.	6.	7.	8.	9.
Morg.-Temp.			38,2	38,4	37,9	36,9	36,7	36,8	
Abend.-Temp.		39,8	39,1	39,4	40,2	37,1	36,6	36,4	

Bei diesem Patienten wurde infolge Anzeichen von Herzschwäche vom 3. Tage an Digitalis gegeben. Krankheitsprozeß blieb auf den rechten Unterlappen beschränkt, das subjektive Befinden des Patienten war vom 3. Tage an besser; Krisis trat am 6. Tage ein. Am 14. Krankheitstage bestand noch eine geringe Schallverkürzung und Bronchialatmen. 3 Wochen nach der Aufnahme war der Lungenbefund wieder ganz normal, so daß der Patient entlassen werden konnte.

3. Musketier H. R., 20 Jahre alt. Nach den Angaben des Patienten hatte er im 7. Lebensjahre bereits eine Lungenentzündung durchgemacht. Er ist am Aufnahmetage plötzlich mit hohem Fieber, Stichen in der rechten Brustseite, Kopfschmerzen erkrankt. Es handelt sich um einen mäßig kräftigen Mann in leidlichem Ernährungszustande.

Die Atmung ist leicht beschleunigt und oberflächlich. Hinten unten rechts ist der Klopfschall verkürzt, das Atmungsgeräusch leicht abgeschwächt und vereinzelte kleinblasige, feuchte Rasselgeräusche hörbar.

Sputum schaumig, hellrot, enthält am 2. Tag Pneumokokken.

Krankheitstage	1.	2.	3.	4.	5.	6.	7.	8.	9.
Morg.-Temp.		39,8	36,9	36,2	35,9	36,2	36,2	36,4	
Abend.-Temp.	39,5	37,8	36,2	36,9	36,4	36,8	36,2		

Die Entfieberung ist am 3. Tage eingetreten, am 4. Krankheitstage konnte der Patient aufstehen, da das Allgemeinbefinden ein sehr gutes war. Schon am 8. Krankheitstage ist der Kranke geheilt entlassen worden.

4. Musketier O. F., 20 Jahre alt. Der bislang immer gesunde Patient erlitt beim Dienst einen Schwächeanfall, er fiel plötzlich zu Boden und mußte

den Dienst aussetzen. Am nächsten Tage erfolgte Lazarettaufnahme, da sich starke Brust- und Kopfschmerzen sowie Fieber einstellten. Er wurde mit 39,9 Temperatur eingeliefert. Es handelte sich um einen kräftigen, gut ernährten Mann mit oberflächlicher Atmung und beschleunigter Herztätigkeit. Es ist wenig Husten mit spärlichem, blutig gefärbtem, schleimig eitrigem Auswurf vorhanden.

Hinten unten rechts abgekürzter Schall und abgeschwächtes Atmen, verbunden mit geringem Knisterrasseln.

Sonstige Organe ohne Befund.

Behandlung: Optochinkur und Priesnitzumschläge.

Krankheitstage	1.	2.	3.	4.	5.	6.	7.	8.	9.
Morg.-Temp.		37,6	36,9	37,5	36,8	35,9	35,9	36,2	36,3
Abend.-Temp.	39,9	40,2	39,9	38,0	36,3	36,2	36,2	36,0	

Bei diesem Patienten stellte sich am 3. Behandlungstage leichtes Ohrensausen und Augenflimmern ein, so daß das Optochin an diesem Tage ausgesetzt wurde. Diese Beschwerden verschwanden jedoch am nächsten Tage vollkommen. Gleichzeitig sank die Temperatur bis auf 37,5, und am nächsten, dem 5. Krankheitstage, auf 36,8 zurückzugehen. Bereits am 13. Krankheitstage konnte der Patient, da er sich wieder vollkommen wohl fühlte und der Befund über den Lungen durchaus normal war, als genesen entlassen werden.

5. Musketier G. Z., 21 Jahre alt. Erkrankte nach einem Marsch am darauffolgenden Tage mit Fieber, Schüttelfrost und Brustst ichen und schmerzhaftem Husten. Der mäßig kräftige Mann wird am 1. Erkrankungstage mit 40,2 Temperatur und sehr beschleunigter, oberflächlicher Atmung eingeliefert. Es zeigt sich gleich charakteristisch gefärbtes Sputum, in dem bakteriologisch Pneumokokken nachgewiesen wurden. Ueber der Lunge hinten unten links abgekürzter Schall und abgeschwächtes Atmen.

Herztätigkeit beschleunigt, sonst normal.

Behandlung: Optochin, Brustumschläge.

Krankheitstage	1.	2.	3.	4.	5.	6.	7.	8.	9.
Morg.-Temp.		39,6	39,5	36,9	36,8	36,6			
Abend-Temp.	40,0	39,4	39,7	37,2	36,7	36,8			

Bereits am 2. Tage war eine deutliche Besserung des subjektiven Befindens trotz der noch hohen Temperatur nachweisbar. Die Krisis trat am 4. Krankheitstage ein, zur selben Zeit sind die physikalischen Erscheinungen vollkommen verschwunden, so daß der Kranke am 14. Krankheitstage geheilt entlassen werden konnte.

6. Musketier P. K., 22 Jahre alt. Patient will während seiner Schulzeit 6 mal Lungenentzündung durchgemacht haben und will auch seit dieser Zeit an Kurzatmigkeit leiden. An dem der Aufnahme voraufgehenden Tage erkrankte er unter Fieber und Brustst ichen. Der kräftige und gut ernährte

Mann zeigt bei der Aufnahme am 2. Krankheitstage 39,2 Temperatur. Ueber den Lungen ergibt sich hinten unten links Bronchialatmen, sonst keine Dämpfung. Patient hat auch einstweilen keinen Auswurf.

Urin, Eiweiß in Spuren, keine mikroskopischen Elemente.

Therapie: Optochinkur.

Krankheitstage	1.	2.	3.	4.	5.	6.	7.	8.	9.
Morg.-Temp.		39,2	38,9	38,7	36,6	36,5			
Abend.-Temp.		39,9	39,4	39,6	36,6	36,7			

Am 3. Krankheitstage stellte sich blutig gefärbter Auswurf ein, auch war am linken Unterlappen hinten eine handtellergroße Dämpfung feststellbar, auch Bronchialatmen in dieser Gegend.

Am 5. Tage kritischer Fieberabfall und von da ab langsames Zurückgehen der Lungenerscheinungen.

Da der Patient große Schwäche zeigte, ist er bis zum 30. Krankheitstage in Lazarettbehandlung geblieben, konnte dann aber vollständig geheilt entlassen werden.

7. Musketier G. K., 22 Jahre alt. Auf Urlaub an Bruststichen und Fieber erkrankt, wurde der Patient am 3. Krankheitstage dem Lazarett zugeführt.

Es handelt sich um einen leidlich ernährten, mittelkräftigen Mann mit 40 Grad Temperatur, reichlichem, charakteristischem Sputum.

Hinten unten rechts ausgesprochene Dämpfung, verstärkter Pektoralfremitus.

Rechts vorn heller leicht tympanitischer Schall.

Rechts hinten unten lautes Bronchialatmen mit reichlichen Nebengeräuschen.

Behandlung: Optochin, Prießnitzumschläge.

Krankheitstage	1.	2.	3.	4.	5.	6.	7.	8.	9.
Morg.-Temp.			40,0	37,6	36,9	36,9	36,8	36.4	
Abend-Temp.			39,7	37,3	37,9	36,7	36,6		

Bereits am 2. Behandlungstage (dem 4. Tage der Erkrankung) sank die Temperatur auf 37,3. Das subjektive Befinden war von dieser Zeit an auffallend besser. Am 6. Krankheitstage trat endgültige Entfieberung ein, ebenso schwanden schnell die physikalischen Symptome, so daß der Patient bereits am 14. Krankheitstage entlassen werden konnte.

8. Musketier R. F., 23 Jahre alt. Patient will nie ernstlich krank gewesen sein und will sich andem der Aufnahme vorangehenden Tage beim Baden erkältet haben. Es bestehen Klagen über Erbrechen, Stiche in der rechten Seite, Mattigkeit und große Schwäche.

Kräftiger Mann, der mit einer Temperatur von 39,5 am 1. Krankheitstage

eingeliefert wird. Atmung sehr oberflächlich und stark beschleunigt. Rechts hinten unten leichte Schallverkürzung und Röhrenatmen.

Herztätigkeit beschleunigt. Innere Organe sonst ohne Befund.

Das rostfarbene Sputum enthält Pneumokokken; es besteht starker Hustenreiz und großes Schwächegefühl.

Behandlung: Optochin, Prießnitzumschläge.

Krankheitstage	1.	2.	3.	4.	5.	6.	7.	8.	9.
Morg.-Temp.	39,5	39,0	38,9	36,8	36,6	36,7			
Abend-Temp.	40,0	39,4	39,9	36,7	36,9	35,6			

Der am 5. Tage eingetretenen Entfieberung war eine ganz auffallende Besserung des subjektiven Befindens vorausgegangen. Gleich nach der ersten Dosis Optochin fühlte der Patient eine deutliche Milderung seiner Beschwerden und wurde ruhiger. Auch die physikalischen Symptome schwanden sehr schnell. Patient konnte nach 14-tägiger Behandlung entlassen werden.

9. Musketier R. P., 21 Jahre alt. Erkrankte abends ganz plötzlich mit heftigem Schüttelfrost, Erbrechen und Seitenstechen links. Dazu gesellte sich Hustenreiz und stärkeres Schwächegefühl. Am folgenden Tage wurde der Patient mit einer Temperatur von 39 Grad morgens im Lazarett aufgenommen.

Etwas abgemagerter, stark benommener Mann, klagt über heftige Brustschmerzen.

Puls 95, sonst regelmäßig, aber schwach.

Herztätigkeit beschleunigt, zweiter Aortenton klappend.

Links hinten unten deutliche Dämpfung, Röhrenatmen.

Stimmfremitus normal, leichtes Bronchialatmen.

Leukozythen 25 000.

Am nächsten Tage rostbraunes Sputum, in dem Pneumokokken nachgewiesen wurden.

Behandlung: Optochin, Prießnitzumschläge.

Krankheitstag	1.	2.	3.	4.	5.	6.	7.	8.	9.
Morg.-Temp.		39,0	40,3	40,1	39,8	39,7	39,6	40,2	
Abend.-Temp.		40,4	40,2	40,2	40,2	39,6	40,4	41,3	

Am 4. Krankheitstage rechts oben vorne heller, leicht tympanitischer Schall.

Vom 3. Interkostalraum ab nach unten zunehmende Dämpfung. Ueber dem 3. und 4. Interkostalraum lautes Bronchialatmen, nach unten mit feuchten Rasselgeräuschen verbunden. Auch hinten hat die Dämpfung links zugenommen und reicht bis in die Höhe des 4. Brustwirbels.

Es wird Digitalis und Coffein neben dem Optochin verordnet.

Am 5. Tage tritt zu den genannten Symptomen noch eine handbreite Dämpfung rechts hinten unten, die am 6. bis 7. Tage sich nur leicht vergrößert und auch von Knisterrasseln begleitet ist. Gegen Abend des 7. Tages stieg der Puls plötzlich auf 180 und wurde sehr klein und unregel-

mäßig. Zu den zweistündlich abwechselnden Digitalis-Coffein-Injektionen wurde noch Kampfer gegeben. Am 8. Tage trat bei wiederum erhöhten Ansteigen der Temperatur und des Pulses unter zunehmender Herzschwäche der Exitus ein.

10. Musketier K. L., 33 Jahre alt. Patient erkrankte am Tage der Aufnahme plötzlich an Schüttelfrost, Erbrechen, großer Mattigkeit und starken Brustschmerzen, und wird mit einer Temperatur von 39,2 eingeliefert.

Es handelt sich um einen kräftigen Patienten, der etwas benommen ist, starken Husten und rostbraunen Auswurf hat.

Hinten unten rechts sehr ausgebreitete Dämpfung, darüber eine Zone tympanitischen Schalls, reichlich Knisterrasseln.

Behandlung: Optochin, Prießnitzumschläge.

Krankheitstag	1.	2.	3.	4.	5.	6.	7.	8.	9.
Morg.-Temp.	39,2	38,3	38,7	37,2	36,8	36,9			
Abend-Temp.	38,2	39,6	39,2	36,9	36,9	36,5			

Im Verlaufe der Erkrankung tritt noch vor der am 6. Krankheitstage einsetzenden Krisis eine nennenswerte Erleichterung der Atmung und der Beschwerden in Erscheinung, die in der Folge zu einer sehr schnellen Genesung führte, so daß der Patient am 10. Tage entlassen wurde.

11. Landsturmmann D., 40 Jahre alt. Wird wegen Kopfschmerzen und Muskelrheumatismus dem Lazarett überwiesen.

Schwächlicher, heruntergekommener Mann. Temperatur 37,1.

Herzgrenze nach links etwas verbreitert, 2. Pulmonalton verstärkt, sonstige Töne rein, Puls klein, etwas beschleunigt. Lungen ohne Befund.

Nachdem der Patient sich 2 Tage leidlich gefühlt hat, steigt plötzlich am 3. Tage die Temperatur auf 41; es stellt sich starker Husten und Seitenstiche ein, dazu blutiges und zähklebriges Sputum.

Rechts hinten unten leicht tympanitische Dämpfung mit inspiratorischem Knisterrasseln.

Behandlung: Optochin und einmal täglich 0,1 Digitalis.

Krankheitstag	1.	2.	3.	4.	5.	6.	7.	8.	9.
Morg.-Temp.	37,1	37,1	41,0	38,6	40,4	40,0	36,9	36,5	36,4
Abend-Temp.	37,2	37,0	39,9	39,8	39,6	37,3	36,8	36,9	

Im Sputum werden in den nächsten Tagen Pneumokokken nachgewiesen. Die Dämpfung wird resistenter, bald ist auch Bronchialatmen hörbar. Trotz der von Anfang an bestehenden Herzschwäche ist das Befinden des Patienten nicht besorgniserregend.

Am 6. Tage fällt die Temperatur kritisch bis auf 37,3 und am 7. Tage einer vollkommenen Entfiebrung Platz zu machen.

Nach 14-tägigem Lazarettaufenthalt konnte der Patient entlassen werden.

12. Landsturmmann P. K., 35 Jahre alt. Auf Urlaub plötzlich erkrankt,

wird Patient am 3. Krankheitstage ins Lazarett eingeliefert. Temperatur 40, Puls 105, klein, unregelmäßig. Herz ohne besonderen Befund.

Die Atmung ist sehr beschleunigt (über 40). Die rechte Seite bleibt bei der Inspiration deutlich zurück. Rechts hinten unten bis zur Höhe des 7. Brustwirbels, abgeschwächter Schall mit tympanitischem Beiklang. Ebenda reichlich feuchte grob- und kleinblasige Rasselgeräusche.

Urin: Eiweiß in Spuren.

Behandlung: Optochin zweistündlich 0,1 Digitalis.

Krankheitstag	1.	2.	3.	4.	5.	6.	7.	8.
Morg.-Temp.			40,0	39,7	38,9	39,6	38,0	39,0
Abend-Temg.			40,3	40,5	40,2	39,9	40,3	40,0

Krankseitstag	9.	10.	11.	12.	13.	14.
Morg.-Temp.	38,0	37,8	36,4	36.7	36,2	36,5
Abend-Temp.	30,0	38,0	36,5	36,4	36,4	36,6

Am 5. Tage stieg die Begrenzungslinie der nun sehr ausgesprochenen Dämpfung bis zum 4. Brustwirbel.

Im ganzen Bereiche war Bronchialatmen vernehmbar.

Gleichzeitig klagte Patient über starke Kopf- und Brustschmerzen, zu denen sich am 6. Tage Ohrensausen und am darauffolgenden noch Erbrechen gesellten.

Das Optochin wird für 2 Tage ausgesetzt, worauf die Beschwerden am 2. Tage verschwanden. Die Entfieberung trat am 11. Krankheitstage ein. Hierauf sehr schnelle Erholung, so daß Patient nach dreiwöchentlicher Behandlung entlassen werden konnte.

13. Musketier L. Sch., 24 Jahre alt. Der ziemlich schwächliche Patient erkrankte plötzlich mit Brustschmerzen und Fieber.

Bei der Aufnahme am 2. Tage 39,4 Temperatur, Klagen über starke Stiche in der linken Seite, besonders beim Husten. Mattigkeit, Appetitlosigkeit und Kopfschmerzen waren sehr ausgesprochen.

Die Atmung war oberflächlich, 35 in der Minute.

Hinten unten links leichte Schallverkürzung, darüber etwas Tympanismus, auskultatorisch: kein Befund.

Charakteristisches Sputum, in welchem Pneumokokken nachgewiesen werden. Herztätigkeit beschleunigt, sonst ohne Besonderheiten.

Therapie: Optochin, Prießnitzumschläge.

Krankheitstag	1.	2.	3.	4.	5.	6.	7.	8.
Morg.-Temp.		39,4	39,3	40,4	40,1	40,5	39,4	37.0
Abend-Temp.		40,8	39,0	39 8	39,8	39,8	39,6	39,9

Krankheitstag	9	10	11	12	13	14	15
Morg.-Kemp.	36,4	36,6	36,8	37,9	37,0	36,8	36,6
Abend-Temp.	37,0	37,6	37,5	37,1	37,8	36,4	36,5

Im Verlauf der nächsten 2 Tage bedeutende, subjektive Erleichterung, während der objektive Befund in typischer Weise fortschreitet.

Am 5. Behandlungstage wird wegen der bestehenden Blutdruckniedrigung mit Koffein und Digitalis begonnen.

Am 7. Tage Abfall der Temperatur. Bis zum 13. Tage erfolgen noch gelegentlich leichte Temperaturschwankungen bis 37,9. Endlich vom 14. Tage ab vollkommene Entfieberung und Fehlen jeder subjektiven und objektiven Erscheinungen.

14. Musketier L. A., 38 Jahre alt. Erkrankte plötzlich auf Urlaub mit hoher Temperatur, Seitenstichen, Husten und Auswurf. Wird am 3. Krankheitstage mit 39,3 eingeliefert.

Kräftiger Mann, mit großem Mattigkeitsgefühl.

Es besteht starker Husten mit wenig rostfarbenem Sputum.

Puls beschleunigt, etwas klein.

Hinten unten links reichlich handbreite tympanitische Dämpfung mit Bronchialatmen, verstärkter Fremitus.

Behandlung: Optochinkur, Digitalis täglich 0,1.

Krankheitstag	1.	2.	3.	4.	5.	6.	7.	8.	9.
Morg.-Temp.				39,2	37,4	37.9	36,7	36,8	36,7
Abend-Temp.			39,3	39,9	37,1	36,8	36,6	36,6	

Nach der am 3. Behandlungstage einsetzenden Pseudokrisis fühlt sich Patient subjektiv auffallend besser, auch der Puls wird voller, so daß Digitalis fortgelassen werden kann. Nachdem die Temperatur am nächsten Tage einmal bis auf 37,9 stieg, trat dauernde Entfieberung mit sehr schnellem Entschwinden jeglicher objektiven und subjektiven Symptome ein.

Entlassung am 10. Behandlungstage.

15. Militärkrankenwärter Sch., 28 Jahre alt. Erkrankte am Aufnahmetage mit 39,9, Seitenstechen und Schüttelfrost.

Patient hat schon dreimal Lungenentzündung durchgemacht und vor drei Monaten akuten Gelenkrheumatismus.

Mäßig kräftiger Mann mit oberflächlicher, beschleunigter Atmung.

Hinten unten rechts geringe Schallverkürzung, auskultatorisch, ganz spärliches Knisterrasseln.

Herztätigkeit beschleunigt. An der Mitralis leises systolisches Geräusch. Zweiter Pulmonalton verschärft.

Therapie: Optochin, 2 mal täglich 0,1 Digitalis, Prießnitz.

Krankheitstag	1.	2.	3.	4.	5.	6.	7.	8.
Morg.-Temp.	39,9	39,6	38,8	39,1	40,1	39.9	39,0	38,3
Abend-Temp.	40,1	40,2	40,0	39,9	40,8	39,8	39,7	37,8
Krankheitstag	**9.**	**10.**	**11.**	**12.**	**13.**	**14.**		
Morg.-Temp.	**36,1**	**36,6**	**36,2**	**36,2**	**36,3**	**36,4**		
Abend-Temp.	**38,4**	**37,8**	**36,8**	**36,3**	**36,4**			

Im Verlaufe der Erkrankung stellt sich vom 3. Tage ab eine Besserung des subjektiven Befindens ein, die sehr im Gegensatz zu dem sich verschlechternden, objektiven Befund steht. Die Dämpfung geht bis zur Scapula, überall Bronchialatmen und Rasselgeräusche. Am 7. Tage auch links hinten unten Knisterrasseln wahrnehmbar, ohne perkutorische Veränderung, so daß mit dem Ergriffensein auch der linken Lunge gerechnet werden mußte, und infolge erheblicher Herzschwäche noch Kampfer gegeben wurde. Am 8. Tage sank die Temperatur, und am 9. Morgens ging sie sogar bis auf 36,1 herunter, abends wieder 38,4. Das Optochin war hier bereits vom 5. Tage ab ausgesetzt worden, da Patient über Ohrensausen, dem sich am 6. Tage noch Augenflimmern hinzugesellte, klagte.

Wider Erwarten waren die Erscheinungen auf der linken Seite nach 2 Tagen völlig verschwwunden und auch rechts zeigte sich schnelle Lösung. Entfieberung vom 11. Tage an dauernd.

16. Musketier K. G., 24 Jahre alt. Mit Schüttelfrost, Erbrechen und Seitenstichen erkrankt, wurde der Patient am 1. Tage dem Lazarett überwiesen.

Sehr blasser, sonst kräftiger Mann mit beschleunigter Atmung, leichtem Husten.

Rechts hinten unten geringe Schallverkürzung, vereinzelt feuchtes Rasseln.

Herz und sonstige Organe ohne Befund.

Urin enthält Eiweiß in geringen Spuren.

Sputum, vom 3. Tage ab rostbraun, enthält Pneumokokken.

Behandlugn: Optochin, Prießnitzumschläge.

Krankheitstag	1.	2.	3.	4.	5.	6.	7.	8.	9.
Morg.-Temp.		39,7	38,8	38,6	38,4	38,8	36,8	36,5	
Abend-Temp.	40,0	40,2	39,3	39,4	39,9	36,7	36,6		

Auch bei diesem Patienten trat in den nächsten Tagen trotz des charakteristischen Fortschreitens der objektiven Symptome subjektives Wohlbefinden ein. Die kritische Entfieberung trat am 6. Krankheitstage ein, danach sehr schnelle vollkommene Genesung und Entlassung am 14. Tage.

Ohne natürlich bei der geringen Anzahl der Fälle zu beabsichtitgen, irgend etwas Endgültiges über das Optochin zu sagen, sei mir doch gestattet, die Hauptpunkte der objektiven Erfahrungen zusammen zu stellen.

1. Der Optochinester hat in keinem Falle irgend welche schwerwiegendere Nebenerscheinungen, vor allem keinerlei Sehstörungen, gezeitigt. Das bei 3 Fällen (Fall 4, 12 und 15) aufgetretene Ohrensausen und Augenflimmern ist leichtester Natur gewesen und immer nach dem Aussetzen des Präparates sofort verschwunden. Es wurde zweimal versucht, nach 1 resp. 2 Tagen,

eine geringere Dosis weiterzugeben und ist dann anstandslos vertragen worden.

2. Die Therapie konnte in den meisten Fällen am 1. resp. am 2. Erkrankungstage einsetzen. Daß diese Frühbehandlung von wesentlichem Einfluß für den Erfolg war, ist nach den tabellarischen Uebersichten von Kaufmann, Rosenow, Heß, Dünner Eisemann und Leschke sehr wahrscheinlich. Allerdings ist auch der Fall 9, der zum Exitus kam, vom 2. Krankheitstage an mit dem Präparat behandelt worden.

3. Von den behandelten Fällen sind 12 zweifelsohne günstig beeinflußt worden. In drei weiteren Fällen (Nr. 12, 13 und 15) ist eine Beeinflussung nicht nachweisbar gewesen, Fall 9 kam unter fortschreitender Verschlechterung des Lnugenbefundes zum Exitus. Die Beeinflussung der Erkrankung zeigte sich besonders in oft geradezu überraschender Weise in der Erleichterung des subjektiven Befindens. Die fast immer einen mehr oder minder benommenen Eindruck machenden Patienten, die immer über starke Beschwerden klagten, wurden kurze Zeit, oft schon nach wenigen Stunden, so sichtlich verändert, daß man oftmals ihren Zustand tatsächlich als euphorisch bezeichnen konnte. In den meisten Fällen besserten sich denn auch sehr schnell die objektiven Symptome. Nur in 2 Fällen (9 und 15) kam es zu einer nennenswerten Ausdehnung des Lungenprozesses. Doch wurde auch schließlich der eine Fall noch ganz unerwartet und schnell gebessert. Empyeme oder sonstige Nachkrankheiten sind in keinem Falle beobachtet worden. Gegenüber der symptomatischen Therapie ist die wesentliche Abkürzung der Fieberdauer besonders hervorzuheben. Sie betrug im Durchschnitt nur 6 Tage. Man hat den Eindruck, als ob für ein größeres Material diese Durchschnittszahl zu hoch gegriffen ist, da 7 Fälle. also fast die Hälfte, noch erheblich unter diesem Zeitraum entfieberten.

4. Die Anwendung eines analeptischen Mittels schien, da theoretische Erwägungen eine Nichtbeeinflussung des Optochins für Komplikationen von seiten des Kreislaufes voraussetzen ließen ließen, erforderlichenfalls indiciert und hat gute Dienste geleistet. Es wurden jedoch derartige Präparate (meist Digitalis) erst dann verordnet, wenn Erscheinungen von Herzschwäche auftraten.

5. Eine besondere Diät, insbesondere die von Mendel vorgeschlagene Milchdiät, ist nicht eingehalten worden, doch wurde salzarme, flüssige und breiige Kost bevorzugt.

6. Als besonders erwähnenswert scheint die schnelle Erholung zu sein, die in allen beobachteten Fällen in sehr auffallendem Gegensatz zu dem stand, was wir sonst von der Rekonvalescenz der Pneumokokkenerkrankten wissen. Hierin lag neben der schnellen Entfieberung der Hauptnutzen, den das Mittel in

den behandelten Fällen brachte. Unter Berücksichtigung der Tatsache, daß bei der Pneumonie die Hauptgefahren durch den Eintritt der so häufigen Herzschwäche bedingt werden, und daß die letztere wieder in innigem Zusammenhang mit den spezifischen Toxinen und dem durch sie erzeugten Fieber steht, erscheint das Optochin durch die schnelle Herabsetzung der Temperatur von sehr erheblichem Einfluß auf die behandelten Fälle gewesen zu sein.

Literatur

Morgenroth: Chemotherapie der Pneumokokkeninfektion. Berliner kinische Wochenschrift 1914.

— Methoden und Ergebnisse der experimentellen Chemotherapie. Jahreskurse für ärztliche Fortbildung 1915.

— Zur Dosierung des Optochins bei der Pneumoniebehandlung. Deutsche medizin. Wochenschrift 1916.

— Serumtherapie und Chemotherapie. Jahreskurse für ärztliche Fortbildung 1916.

Morgenroth und **Levy:** Chemotherapie der Pneumokokkeninfektion. Berl. klin. Wochenschrift 1911.

Morgenroth und **Halberstaedter:** Ueber die Heilwirkung von Chininderivaten bei experimenteller Trypanosomeninfektion. Berl. klin. Wochenschrift 1911.

Tugendreich und **Russo:** Ueber die Wirkung von Chinaalkaloiden auf Pneumokokkenkulturen. Ztschr. f. Immunitätsforschung u. exp. Therapie 1913.

Wright: Observations on the Pharmacotherapy of Pneumococcus infections. The Lancet 1912.

Goldschmidt: Zur spezifischen Therapie der Pneumokokkeninfektion des menschlichen Auges, bes. des Ulcus corneae serpens durch Aethylhydrocuprein. Klin. Monatsblatt für Augenheilkunde 1913.

Schur: Klinische Beobachtungen über die Wirkung des Aethylhydrocuprein gegen Ulcus corneae serpens (Pneumokokken). Klin. Monatsblatt für Augenheilkunde 1913.

Kümmel: Zur Behandlung des Ulcus serpens corneae. Münch. med. W. 1914.

Maggi: Beitrag zur Chemotherapie der Pneumokokkeninfektion des Auges. Annali di Ottalmologia 1914.

Lenné: Zur Behandlung der Pneumonie mit Aethylhydrocuprein und Pneumokokkenserum. Berl. klin. Wochenschrift 1913.

Staehelin: Die croupöse Pneumonie. Handbuch der inner. Medizin 1914.

Kaufmann: Zur Therapie der kruppösen Pneumonie. Münch. med. W. 1915.

Rosenow: Ueber die spezifische Behandlung der Pneumonie mit Optochin. Deutsche medizin. Wochenschrift 1915.

Mendel: Zur Optochinbehandlung der Pneumonie. Münch. medizinische Wochenschr. 1915.

Leschke: Die Dosierung des Optochins und seine Anwendung bei Pneumonie und anderen Pneumokokkeninfektionen. Deutsche med. Wochenschr. 1915.

Feilchenfeld: Optochin Amaurose. Deutsche med. Wochenschrift 1916.

Leschke: Ueber Pneumokokkenangina und deren Behandlung. Münchener medizin. Wochenschrift 1914.

Baermann: Zur Wirkung des Hydrochinins und seiner höheren Homologen bei Malaria. Archiv für Schiffs- und Tropenhygenie, Bd. 18, 1914.

Morgenroth: Zur Dosierung des Optochins bei der Pneumoniebehandlung. Deutsche med. Wochenschrift 1916.

Liefmann: Ein Beitrag zur Chemotherapie der chron. Malaria. Ther. Monatsschrift 1915.

Morgenroth: Zur Kenntnis der Bereicherungen zwischen chemisch. Konstitution und chemotherapeutischer Wirkung. Berl. klin. Wochenschr. 1917.

Alexander: Zur Optochinbehandlung der Pneumonie. Berl. klin. Wochenschrift 1919.

Königer: Ueber Optochinbehandlung und Optochinprophylaxe. Münchener medizin. Wochenschrift 1918.

Lebenslauf

Ich, Herbert William Kohn bin am 26. 10. 1888 in Breslau als Sohn des Kaufmanns Salo Kohn geboren. Später kam ich mit meinen Eltern nach Budapest und habe dort im Jahre 1907 das Gymnasial-Reifezeugnis erlangt. In demselben Jahre bezog ich die Budapester Universität und studierte Medizin. Nach Absolvierung des 8. Semesters mußte ich infolge andauernder schwerer Erkrankung das Studium unterbrechen und wurde nach meiner Genesung zum Heeresdienst in dem inzwischen entbrannten Kriege eingezogen. Nach meiner Entlassung im Dezember 1919 wurde ich an der Berliner Friedrich Wilhelms-Universität immatrikuliert und beendete hier mein Studium. Am 24. Februar erlangte ich die Approbation als Arzt.